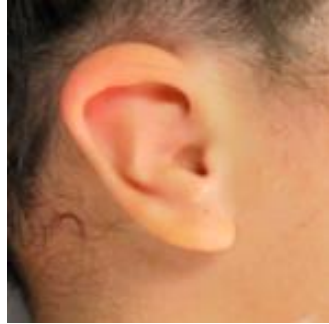

Ytterörönrekonstruktion med revbensbrosk respektive epites

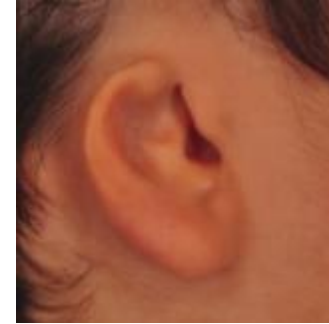Åsa Edsander-Nord och Stina Jakobsson
Plastikkirurgi och Kraniofacial kirurgi
Karolinska Universitetssjukhuset, Solna

Microti

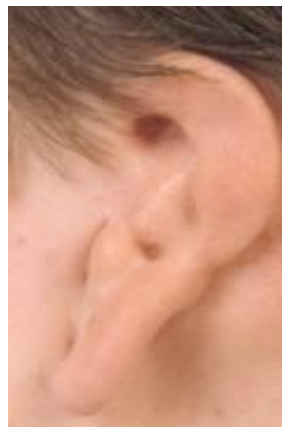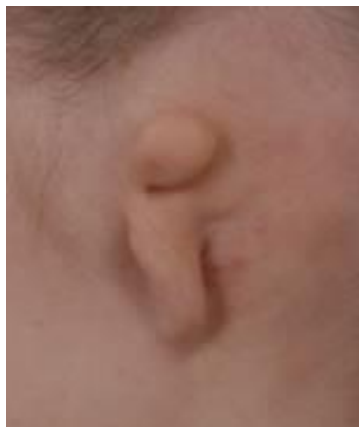Grad I. Lite mindre öra , alla delar finns



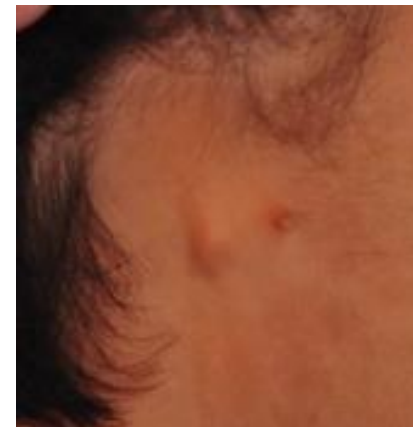Grad II. Loop/cup/constricted ear



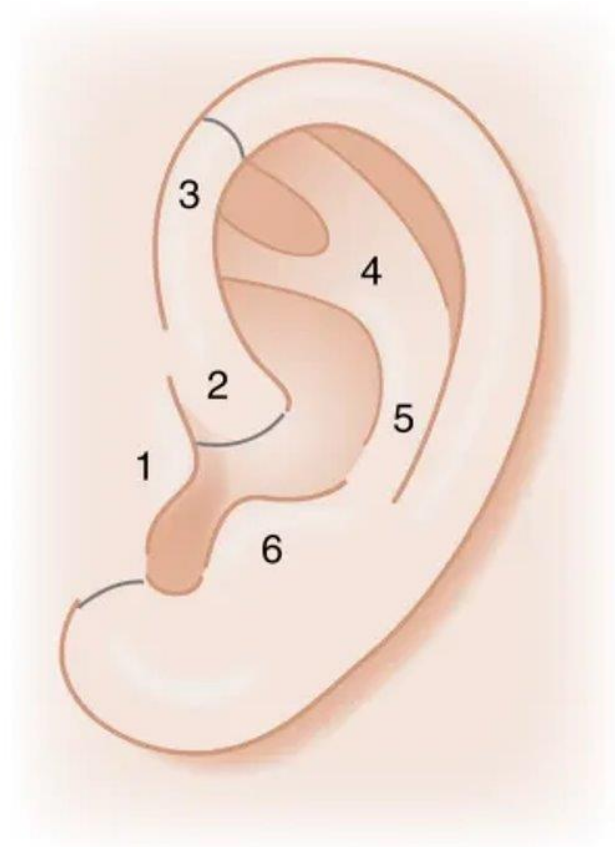
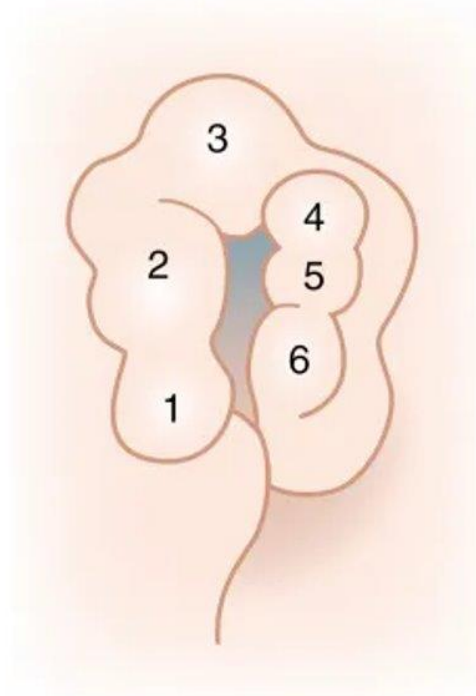
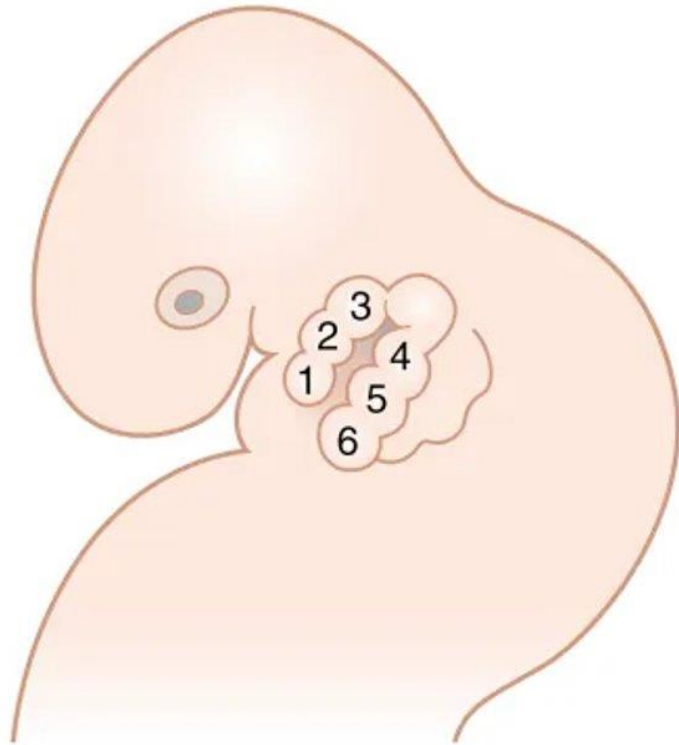
**Grad III. Klassisk microti
(lobulär/conchal typ)**



Grad IV. Anoti



Utveckling av örat under 1:a trimestern



Orsak

- Okänt
- Ärftliga faktorer
- Röda hund (Rubella) under 1:a trimestern
- Läkemedel (thalidomide- Neurosedyn; isotretionin- Roacutan)

Förekomst

- Incidens 1/1000 - 1/20 000 födslar
- I Sverige föds ca 20 barn/år med microti eller anoti (1/5000)

Ensidigt > Båda (ca 10%)

Höger > Vänster (2:1)

Pojkar > Flickor (ca 2:1)

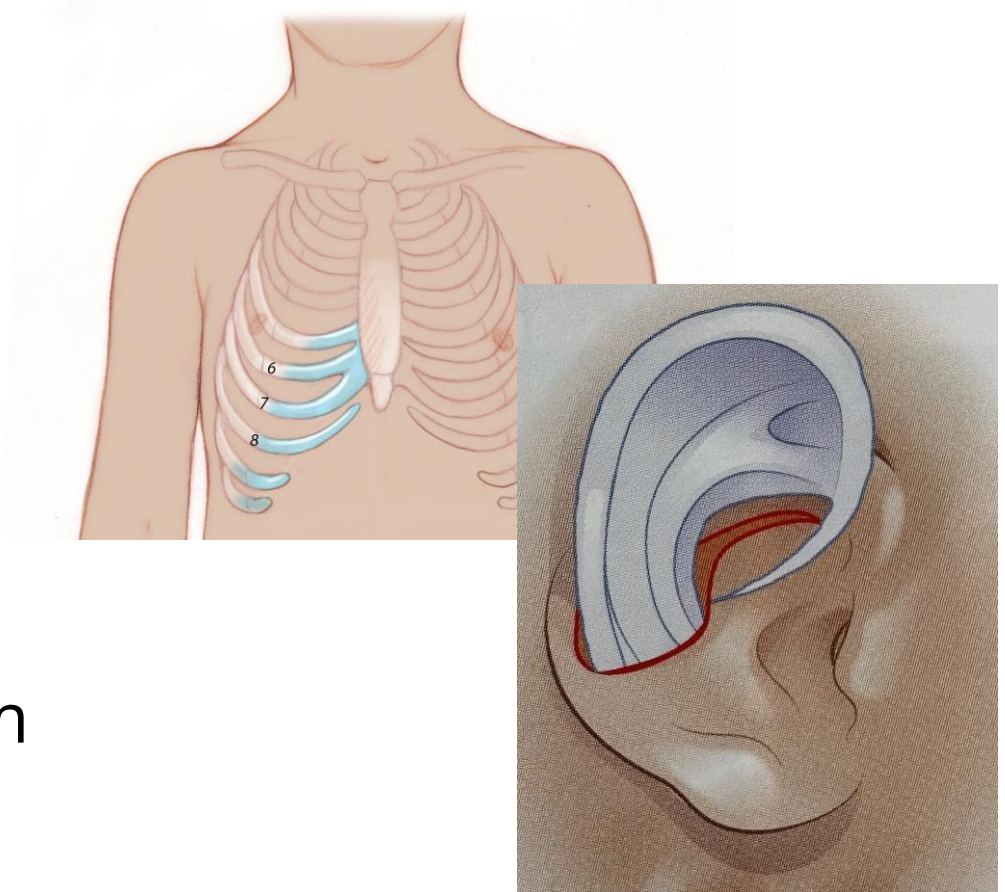
Ytteröronrekonstruktion med brosk

- Ytterörat ska vara färdigväxt, 10 års ålder
- 2 operationer, ca 6 månader mellan operationerna
- Första operationen ca 6 timmar lång. Man är på sjukhus upp till en vecka.
- Andra operationen ca 2 timmar lång. Man är på sjukhuset en natt.

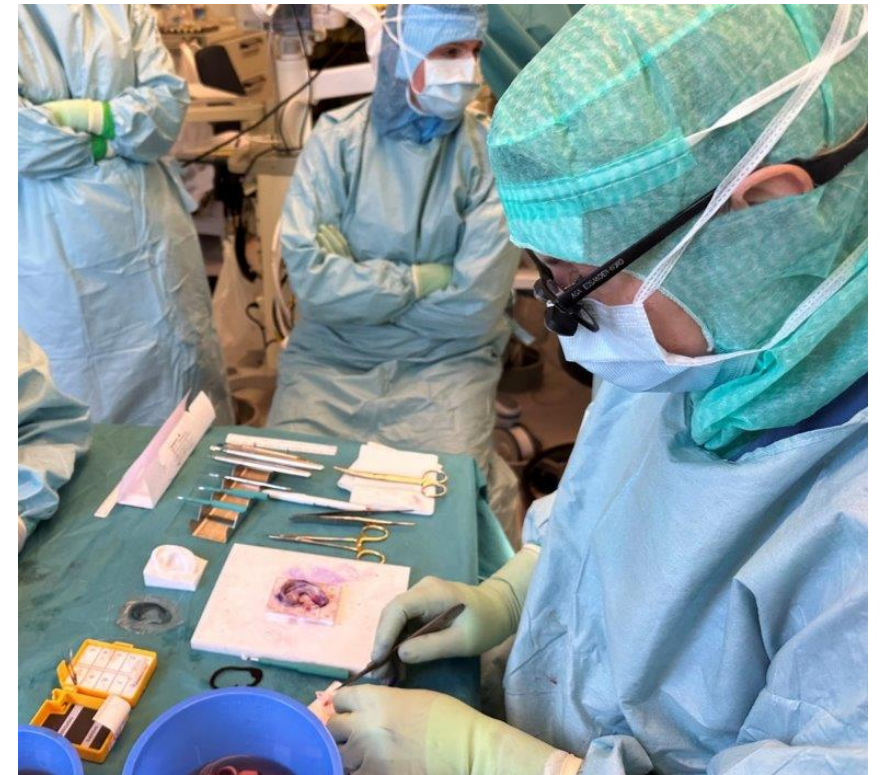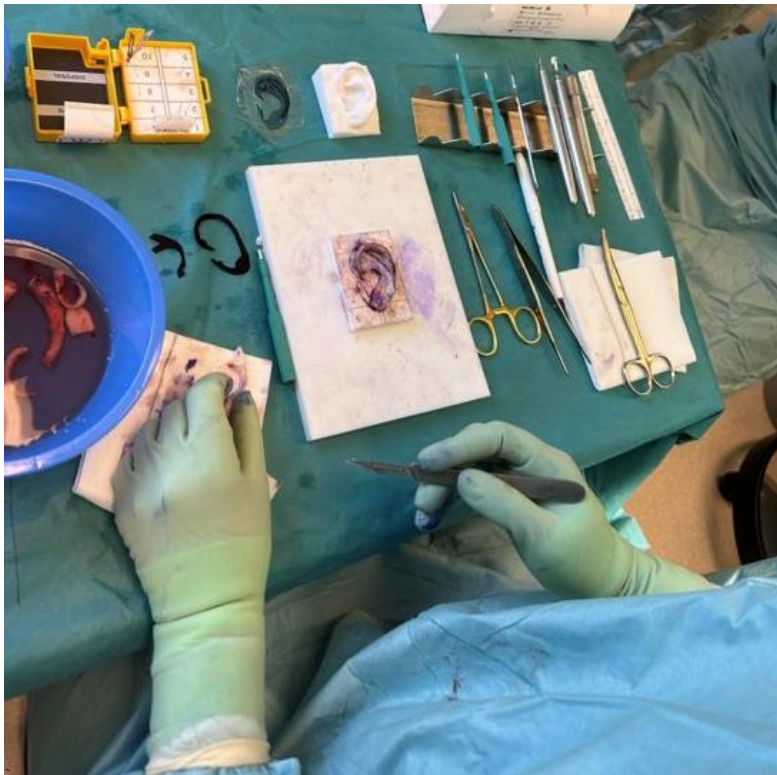
Seans I – Första operationen

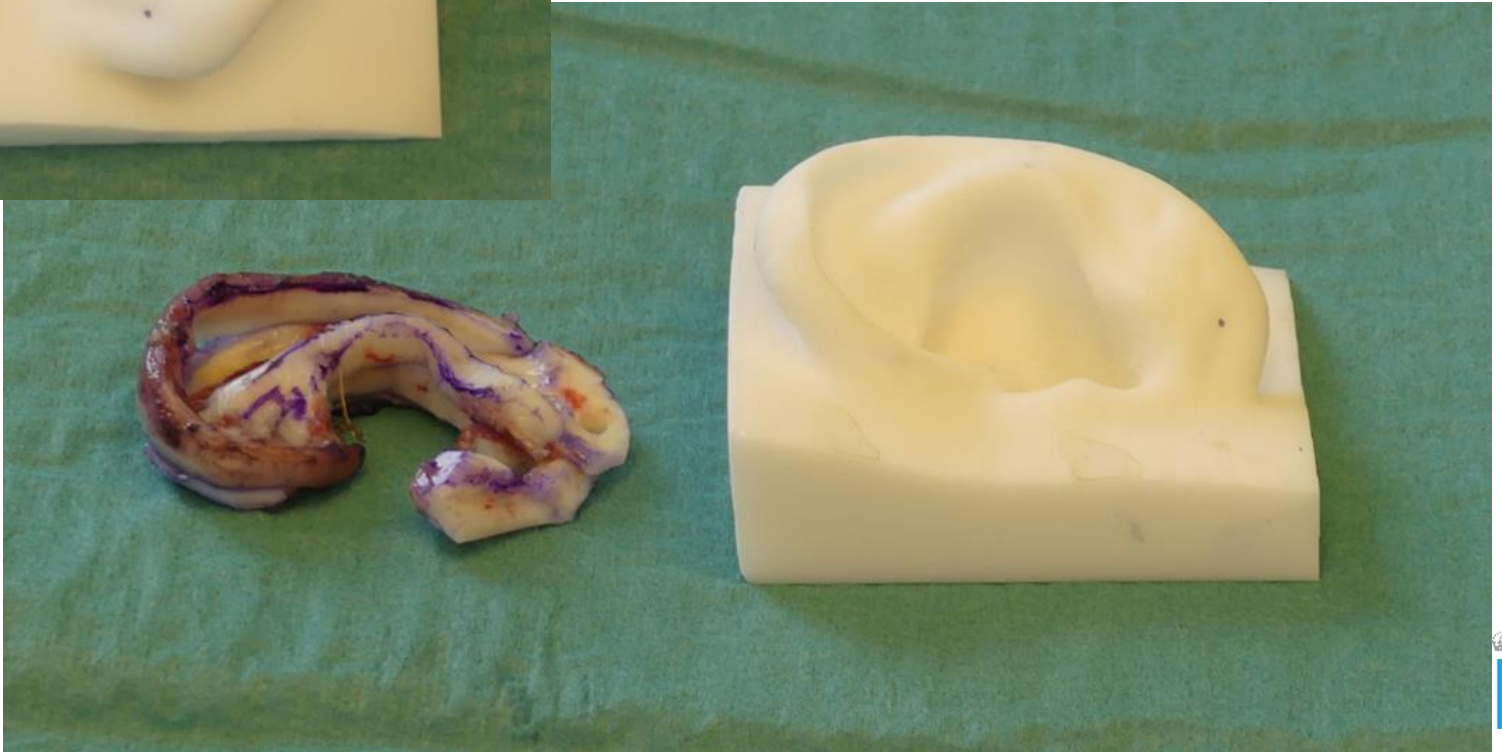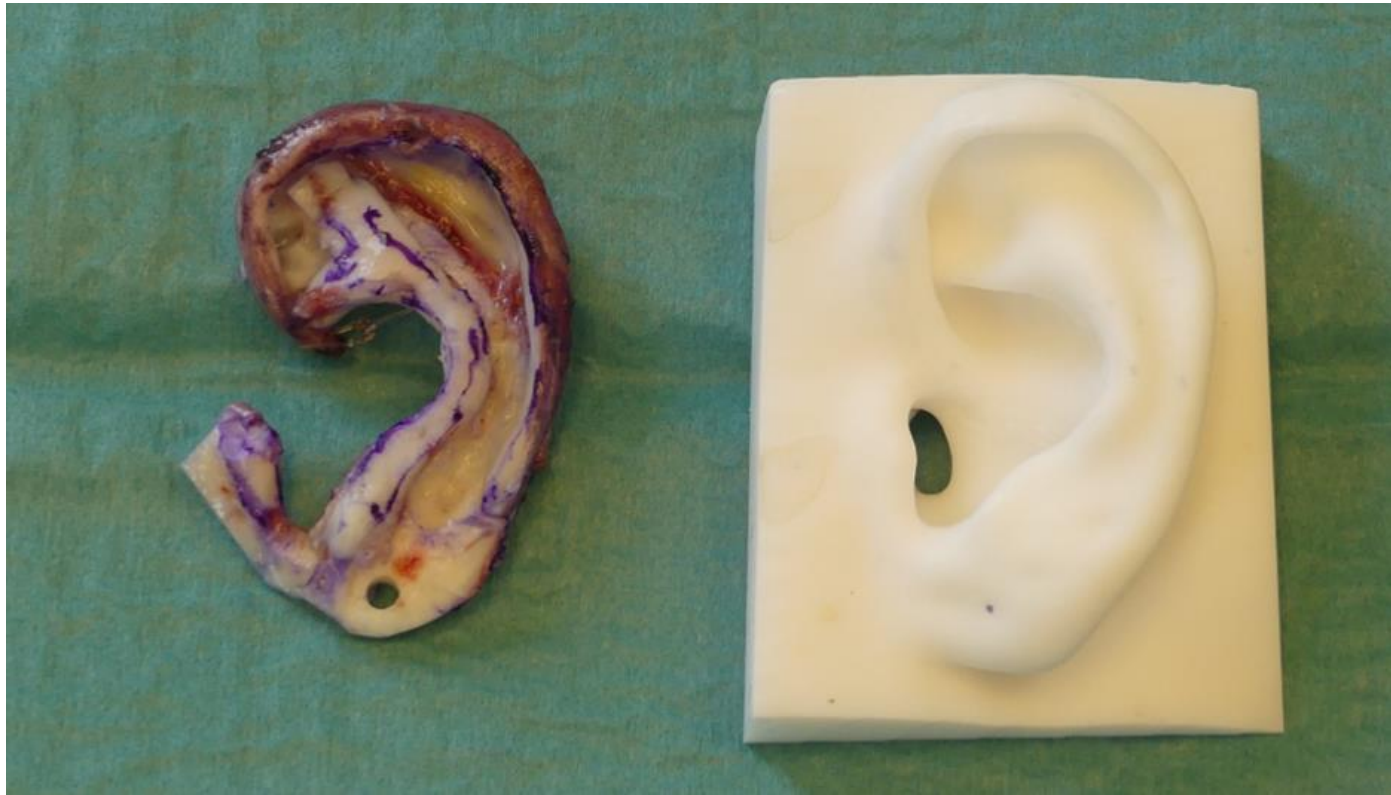Skapa ett öra

- Ta revbensbrosk
- Forma broskramverket
- Ta bort "gammalt" brosk vid örat och gör en ficka under huden
- Lägg broskramverket i fickan
- Viktigt att få tätt för aktivt sug/vakuum så huden läker in på djupet av örat



Seans I – Första operationen





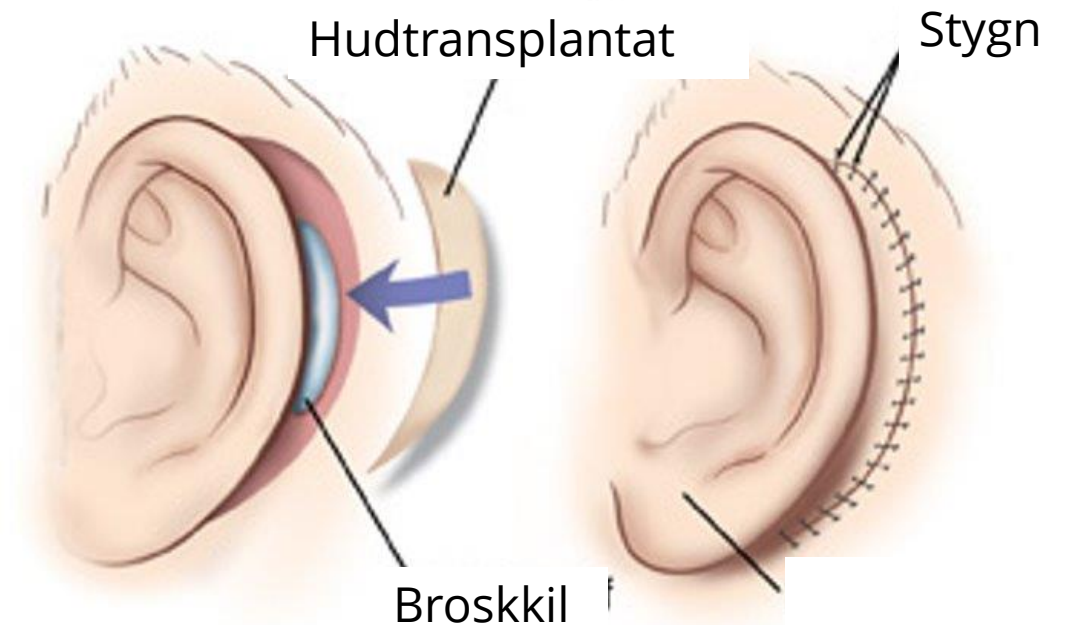
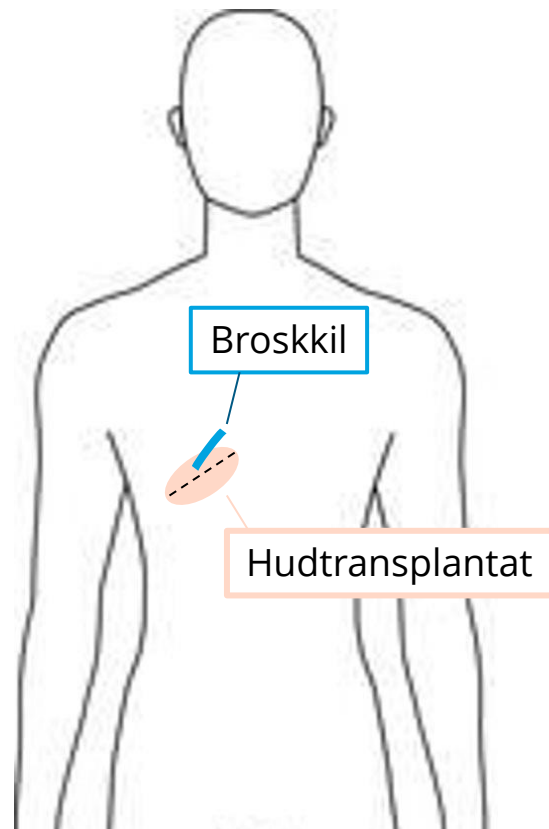
Efter första operationen

- Sårkateter på bröstkorgen
- 2 dränage vid örat med aktivt sug i 4 dygn
- Antibiotika
- Löst förband
- Hemgång efter 5-7 dagar
- Ingen kontakt- eller bollsport på 6-8 veckor
- Löst förband i ca 2-3 veckor
- Återbesök för kontroll

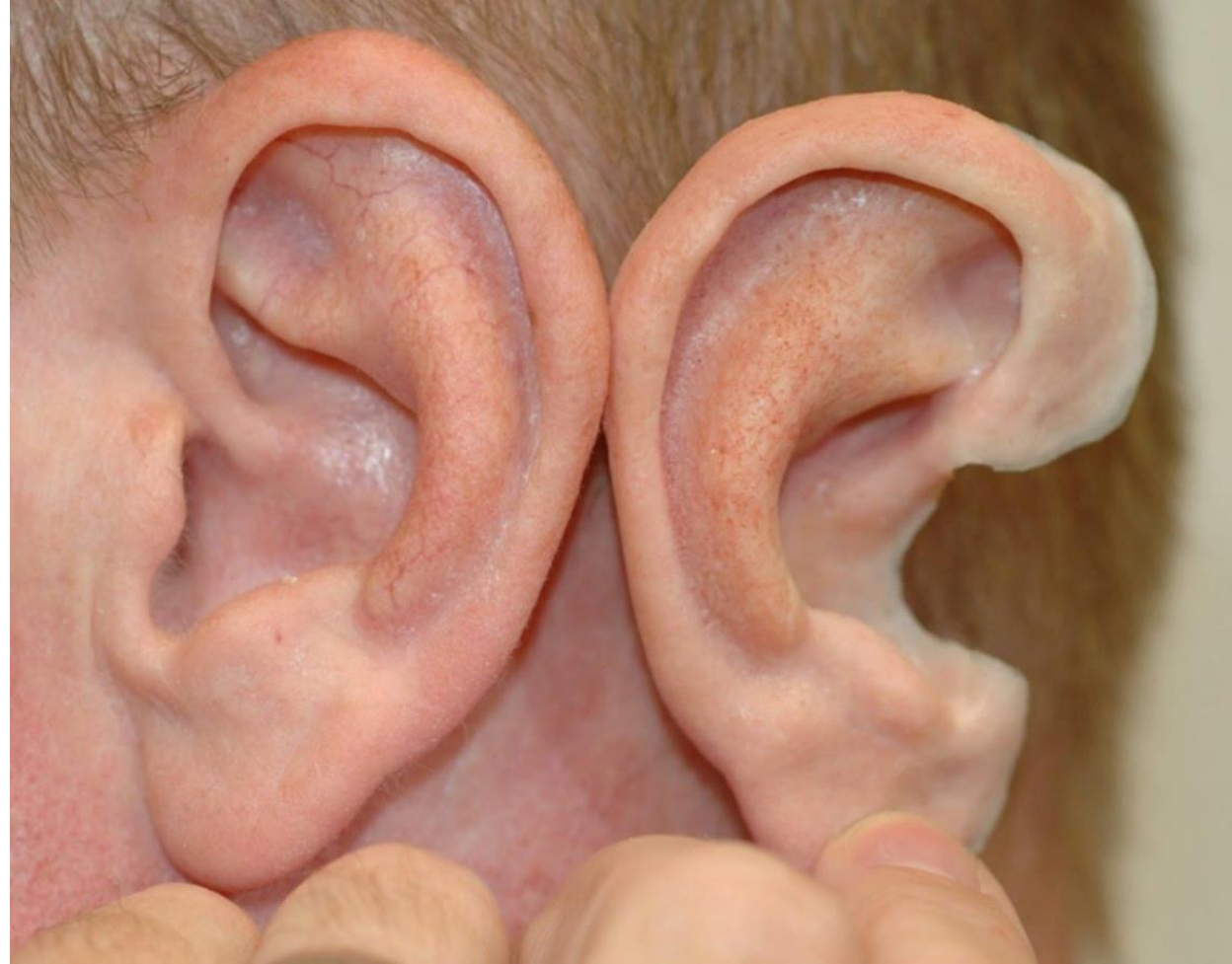Seans II - Andra operationen

Lyfta ut örat

- Efter minst 6 månader
- Broskkil och hudtransplantat från bröstkorgen

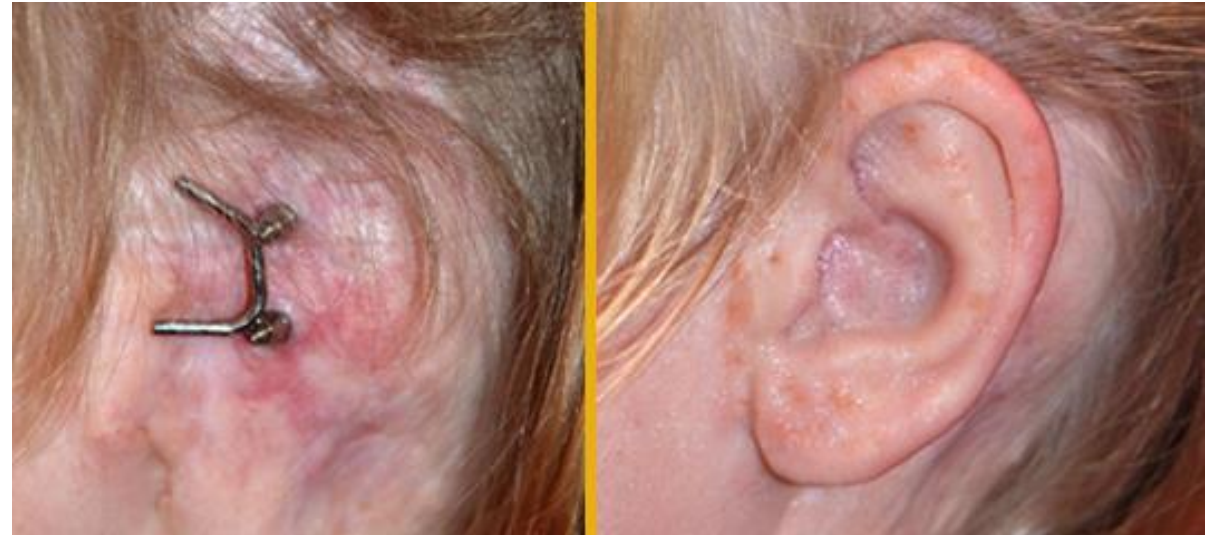

Epites - Silikonöra



Epites - Silikonöra

- Silikonörat sitter fast med skruvar
- Två kortare operationer
- Första operationen tas dåvarande öra bort och skruvar fästes i skelettet
- Andra operationen, tidigast efter 3 månader. Distanser, för att fästa epitesen på, sätts fast i skruvarna och tas ut genom huden



Efter operationerna

- Silikonöra tillverkas av anplastologer
- Det åldras och måste bytas ut
- Ett "sommaröra" och ett "vinteröra"
- Regelbunden rengöring av distanserna
- Skarv vid övergång epites-hud

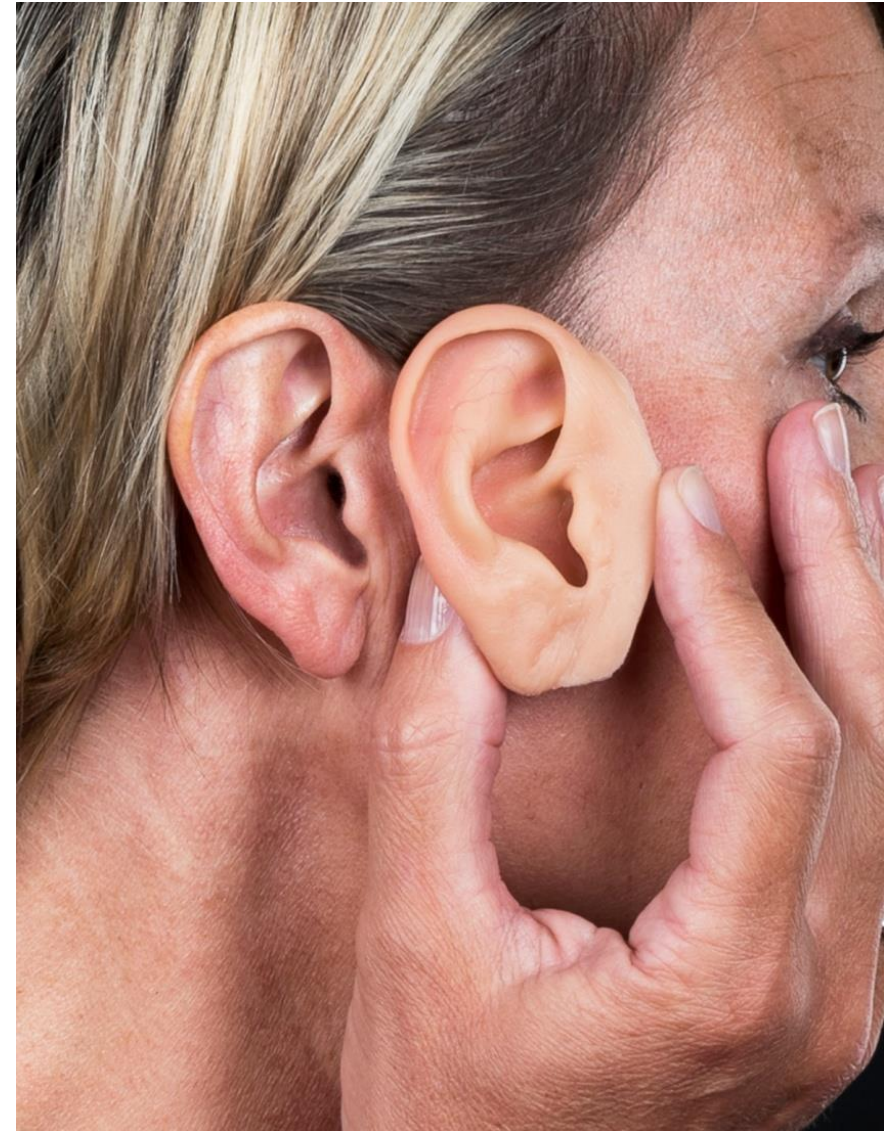

Bild tagen i juni, epites tillverkad mars